Aus der Chirurgischen Universitätsklinik der Charité Berlin
Vorstand: Professor Dr. Sauerbruch.

Beitrag

zur

Kenntnis zystischer Tumoren des Herzbeutels

Inaugural-Dissertation

zur

Erlangung des

Medizinischen Doktorgrades

an der

Friedrich-Wilhelms-Universität

zu Berlin

Tag der Promotion: 19. 4. 1941

vorgelegt von

Karlheinz Wagner aus Saarbrücken

— 1940 —

Malstatt-Burbacher Handelsdruckerei, G. m. b. H., Saarbrücken 5

M 30

Gedruckt mit Genehmigung

der

Medizinischen Fakultät der Universität Berlin.

Referent: Professor Dr. Krauss

Korreferent: Professor Dr. Paul Gohrbandt

Am 3. 3. 1939 operierte Krauss an der Sauerbruch'schen Klinik zu Berlin einen Patienten an einer Herzbeutelzyste.

Ist die Bildung von Zysten — pathologischer Hohlräume mit besonderer Wand und flüssigem oder breiigem Inhalt — am Herzbeutel überhaupt schon eine überaus große Seltenheit, so kommt es fast nie vor, daß ein solcher Fall zur Operation kommt. Diese pathologischen Veränderungen am Pericard sind klinisch meist von geringem Interesse, da sie für gewöhnlich keine oder nur unerhebliche Beschwerden bereiten. Die Diagnose stößt intra vitam auf sehr erhebliche Schwierigkeiten, wenn sie nicht sogar unmöglich ist. Wie schon gesagt, macht eine Herzbeutelzyste klinisch fast keine Symptome, es sei denn, sie ist so groß, daß Verdrängungserscheinungen an den umliegenden Organen auftreten oder in seltenen Fällen, wenn sie, infolge von unvorhergesehenen Verschiebungen oder Vergrößerungen ihrer Masse, auf die großen Gefäße und das Herz drückt. Auf diese Weise kann eine solche Zyste sogar zur direkten Todesursache werden. Dies berichtet Joël und Nossen. Beim Sitz der Zyste im Innern des Pericardsacks können infolge des dauernden Reizzustandes auch akute, rezidivierende bezw. chronische Pericarditiden auftreten. Im Röntgenbild ist fast immer ein hinreichend scharf umgrenzter Tumor festzustellen, der dem Pericard mehr oder weniger breitbasig aufsitzt oder auch überhaupt nicht mit dem Herzbeutel in Verbindung zu bringen ist. In der Regel ist der Tumor etwas kantig konturiert und gegen die Lunge scharf abgegrenzt. Manchmal läßt sich eine Mitbewegung des Tumors im Rhythmus der Herztätigkeit feststellen. Differentialdiagnostisch ist an eine Herzbeutelzyste stets auch zu denken, wenn man abzugrenzen hat gegen ein Herzaneurysma oder ein Aneurysma der Aorta descendens oder neoplastischen Prozessen in dieser Region, dabei könnte sie doch evtl. zu Verwechslungen führen.

Dies ist nach dem Röntgenbild aber nur in den seltensten Fällen möglich. Die Untersuchung der Pulsation läßt die Diagnose evtl. noch zu, indem die Herzbeutelzyste im Kymogramm mitgeteilte Pulsation aufweist, das Herzaneurysma jedoch als ein einwandfreies Symptom eine systolische Lateralbewegung erkennen lässt.

Bei dem von Krauss operierten Fall handelt es sich um einen 46-jährigen Handelslehrer. Seine Krankengeschichte ist kurz folgende:

In der Familenanamnese nichts besonderes. Mit $^3/_4$ Jahren überstand der Patient eine Pneumonie, im Alter von 3 Jahren hatte er Keuchhusten, danach bis 1918 noch 5 mal Lungenentzündung, das lezte Mal 1918 im Anschluß an eine Grippe. Seither war er nie wieder ernstlich krank gewesen.

Seit Anfang des Jahres 1939 klagte er über Schmerzen unterhalb des Sternums. Der ihn behandelnde Arzt vermutete eine Cholangitis und behandelte ihn entsprechend. Es trat jedoch keine Besserung ein, vielmehr bekam er oft sehr heftige, jezt tiefer sitzende, von der Nahrungsaufnahme völlig unabhängige Leibschmerzen. Kolikähnliche Anfälle traten jedoch nie auf. Eine Röntgenuntersuchung des Magen-Darmkanals ergab keinen krankhaften Befund. Jedoch wurde bei der Durchleuchtung des Thorax im linken uuteren Lungenfeld ein dem Zwerchfell aufsitzender Tumorschatten festgestellt. Der Patient hatte weder Fieber noch Husten noch Auswurf. Eine anhaltende Gewichtsabnahme war nicht festzustellen. Er wurde wegen des Lungenbefundes in die Klinik eingewiesen.

Der Allgemeinbefund zeigt einen mittelgroßen Patienten im mittleren Ernährungs- und Kräftezustand; Haut und sichtbare Schleimhäute sind gut durchblutet. Keine Oedeme, keine Exantheme, keine Zyanose, kein Ikterus. Am Kopf keine Klopf- und Druckschmerzhaftigkeit, über der Scheitellinie zwei kleine Atherome. Pupillen reagieren prompt und ausgiebig auf Licht und Konvergenz, die Zunge ist leicht belegt, die Zähne in Ordnung, der Rachen ohne krankhaften Befund. Am Hals läßt sich oberhalb des Sternums eine derbe, kleinapfelgroße Struma tasten, die gut abgegrenzt beim Schlucken sich nach oben verschiebt. Die Haut über Hals und Kinn ist atrophisch nach Bestrahlung

wegen Bartflechte. Der Thorax ist gleichmäßig beatmet, über beiden Lungen normaler Klopfschall und Vesiculäratmen. Die Lungengrenzen sind gut verschieblich. Das Herz auskultatorisch und perkussorisch ohne krankhaften Befund. Abdomen: Straffe Bauchdecken, keine Resistenzen tastbar, im linken Oberbauch leichte Druckempfindlichkeit. Die Extremitäten zeigen keine pathologische Veränderungen. die Reflexe sind normal auslösbar. Genitale o. B.

Ein in der Klinik angefertigtes Röntgenbild zeigt im linken Sinus phrenico-costalis eine über Hühnerei große, sich nach oben vorwölbende Verschattung, dem Zwerchfell nicht angehörend und scharf abgegrenzt gegen das Lungengewebe.

Diagnose: Tumor.

Am 3. 3. 1939 kam der Patient zur Operation:
Nach dem Hautschnitt über der 10. Rippe von der Parasternalbis zur vorderen Axillarlinie erfolgt die subperiostale Resektion der 10. Rippe. Nach der Pleuraeröffnung wird der Rippenspanner eingesetzt und aufgedreht. Nun zeigt sich am vorderen unteren Rand des linken Lungenunterlappens eine zartwandige, mit gallertiger Flüssigkeit gefüllte, enteneigroße Zyste, die mit breitem Stiel dem praepericardialen Fett aufsitzt. Phrenicusquetschung. Nach genügender Isolierung und Lösung der Adhäsionen mit dem umgebenden Gewebe wird der Stiel zwischen Klemmen durchtrennt und die Zyste in toto herausgenommen. Der Stiel wird pleuralisiert, die einzelnen Schichten unter Ueberdruck genäht, die Wunde mit einem elastischen Kompressionsverband versehen. Der Kranke hat den Eingriff gut überstanden.

Die am 9. 3. 1939, also 6 Tage später, vorgenommene Röntgenkontrolle ergibt:

Zustand nach Exstirpation einer Pericardzyste. Das linke Zwerchfell steht höher als das rechte. Der darüber gelegene Lungenabschnitt ist handbreit verschattet. Die Verschattung ist nach oben unscharf begrenzt, ein Flüssigkeitsspiegel nicht nachzuweisen. Über der linken Spitze findet sich ein kleiner Pneumothorax.

Am 14. 3., also 10 Tage nach der Operation, werden die Fäden gezogen. Die Wunde ist primär geheilt. Am 18. 3. steht der Patient auf. Sein Befinden ist gut, er ist fieberfrei.

Die am 27. 3., also etwa drei Wochen nach der Operation vorgenommene Röntgenkontrolle ergibt noch deutlichen linken Zwerchfellhochstand und im linken Phrenicocostalwinkel eine schleierige Verschattung, die sich allmählich nach oben verliert. Der Patient ist weiterhin fieberfrei und ohne Auswurf. Medikamentös wurden postoperativ geringe Gaben von Pantopon und Dilaudid und während der ersten sechs Tage tgl. 2 ccm Kampfer gegeben.

Am 3. 4. 1939, also genau 1 Monat nach der Operation, konnte der Patient beschwerdefrei nach Hause entlassen werden.

Der histologische Befund der Zyste ergab: In einem an Fettzellen reichen Bindgewebe, das einen sehr lockeren Aufbau zeigt, ein zystischer Hohlraum, der von platten Zellen ausgekleidet wird.
Diagnose: Serosazyste.

Betrachtet man nun die Genese solcher zystischen Gebilde am Herzbeutel und überliest die vorhandene Literatur, so muß man die Feststellung machen, daß unter der gewöhnlichen Benennung pathologische Veränderungen beschrieben werden, die nach ihrer natürlichen Entwicklung, Bau und Bedeutung völlig verschieden sind.

Ich will im weiteren versuchen, soweit dies möglich, die verschiedenen Formen, wie sie bisher beschrieben wurden, in Gruppen zusammenzufassen und zu klassifizieren nach Struktur und Genese. Zunächst jedoch die Fälle, welche in der chirurgischen Fachliteratur erwähnt sind.

A. Dickson Wright berichtet über einen Fall, den er 1936 operierte.

Es handelte sich um einen 25 Jahre alten Gummipflanzer, der beim Rugbyspiel in den Tropen einen äußerst heftigen Schlag gegen die Brust erhalten hatte. Anhaltende Schmerzen nach der Verletzung veranlassten die Anfertigung einer Röntgenaufnahme, wobei man im linken Mittelfeld, dem Herzschatten aufsitzend, einen scharf begrenzten, augenscheinlich verkalkten Tumor feststellte, der vom 6. bis 8. Interkostalraum reichte und etwa faustgroß war. Der Patient bemerkte stets ein unangenehmes Gefühl in der Herzgegend, manchmal hatte er direkt heftige



Gesamtansicht der Zyste.
(Aufn. mit Leica Obj. 9 cm.)

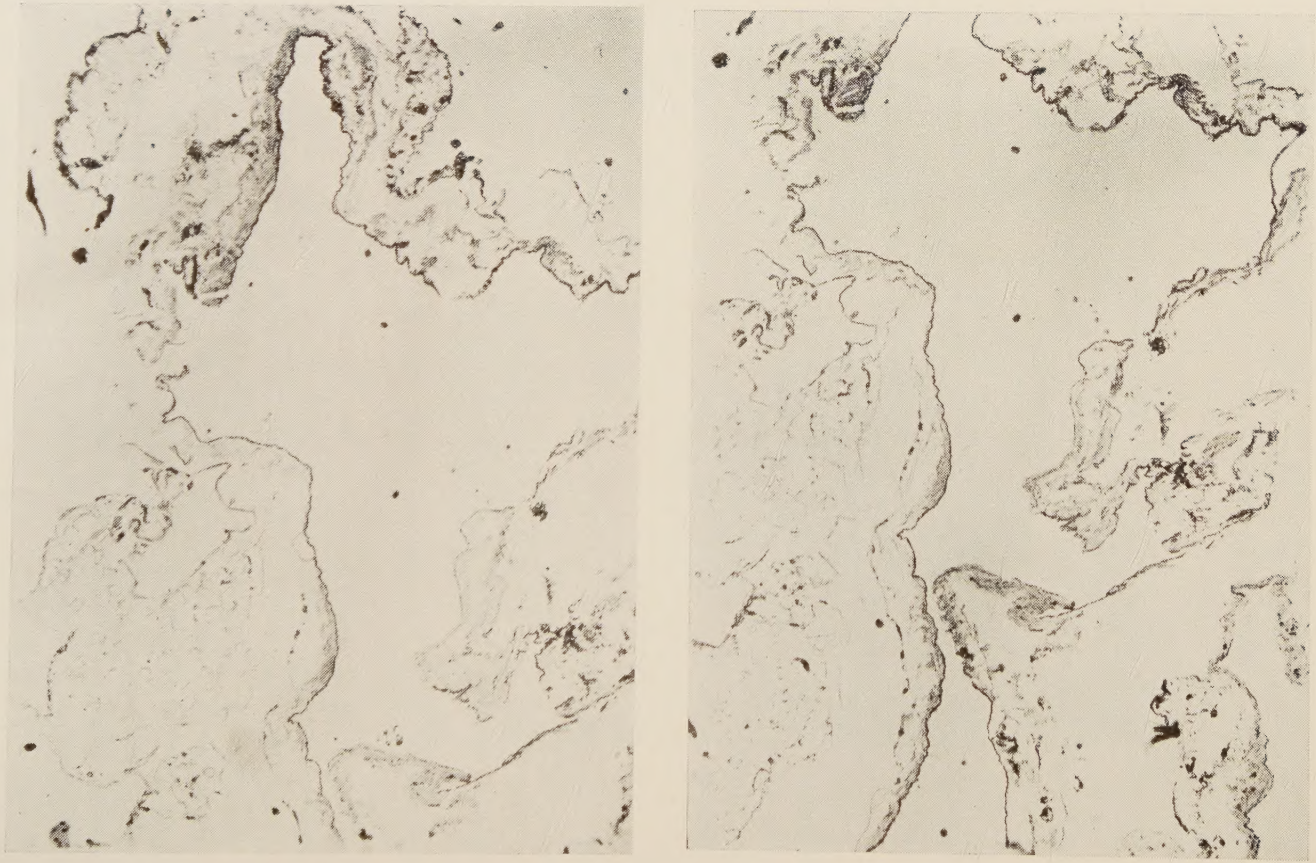

2 Schnitte durch die Zystenwand an verschiedenen Stellen. Man sieht deutlich das lockere Bindegewebe mit den Fettgewebseinlagerungen und das platte Endothel.

(Aufn. mit Zeiss-Mikro-Bank. Obj. Planar 20 cm.)

Beschwerden. Eine bezeichnende Tatsache war in der Anamnese zu erheben. 7 Jahre vorher war ihm eine Hockeykugel mit einer solchen Wucht in die Herzgegend geschlagen worden, daß er für einige Stunden bewußtlos war und noch eine Woche lang zu Bett liegen mußte. Ganz wohl fühlte er sich erst wieder nach zwei Monaten. Vor dem Röntgenschirm zeigte es sich, daß der Tumor genau im Rhythmus der Herzschläge Mitbewegungen ausführte. Zu diagnostischen Zwecken legte nun Wright einen künstlichen Pneumothorax an, um festzustellen, ob der Tumor sich mit der kollabierenden Lunge bewegen würde. Dies war jedoch nicht der Fall. Daraus und aus der Mitbewegung im Takt der Herzschläge schloß nun Wright, daß es sich um ein Anhängsel des Pericards handle. Interessant war dabei zu bemerken, daß die Beschwerden des Patienten unter dem Einfluß des Pneus stark zunahmen, augenscheinlich infolge der größeren Bewegungsfreiheit, die der Tumor bekam, nachdem das Lungengewebe ihn nicht mehr umschlossen hielt, was man vor dem Röntgenschirm deutlich feststellen konnte.

Wright operierte wie folgt: Transversalschnitt im 5. Interkostalraum. Nach Durchtrennung der Knorpel der 5. und 6. Rippe wurde die 6. Rippe in der vorderen Axillarlinie durchtrennt und ein Rippenspanner eingelegt. Die Arteria mammaria wird doppelt unterbunden und durchtrennt, die Pleurahöhle weit eröffnet. Darauf wird ein Tumor sichtbar, der direkt im Herzbeutel gelegen ist und mit der Ventrikelpulsation heftig auf und ab tanzt. Nach einem Einschnitt an der Basis wird er aus seiner Kapsel in toto herausgeschält. Dabei zeigt es sich, daß die Pericardhöhle nicht eröffnet ist, der Tumor also zwischen den beiden Blättern des parietalen Pericards gelegen hat. Nach der Naht der Pleura wird hinten am 3. Interkostalraum ein Stabdrain eingelegt, aus dem sich im Laufe der ersten 24 Stunden nach der Operation etwa 250 ccm bluthaltige Flüssigkeit entleert. Nach 48 Stunden wird das Drainrohr entfernt. Die Rekonvalescenzzeit verläuft ohne besondere Ereignisse. Der Patient wurde wieder völlig hergestellt.

Die pathologische Untersuchung ergab: Tumor von harter Konsistenz. Die Seite, die an der Brustwand anstieß, war fazettenartig verdickt. Es fand sich eine etwa 6 mm dicke Wand, im Innern eine braune Masse amorpher Stoffe, die Interstitien ent-

hielten eine hellbraune Flüssigkeit, die Cholesteriokristalle zeigte. Die chemische Untersuchung ergab das Vorhandensein einer grösseren Eisenmenge, mikroskopisch waren Cholesterin und Calciumphosphatkristalle zu sehen. Die Untersuchung der Wand ergab eine lamellärfibröse Decke mit Calciumsalzeinlagerungen ohne Endothel. Wright nimmt nun an, daß es sich um eine verkalkte Blutzyste handelt, und zwar erklärt er sich den Fall folgendermaßen:

Durch die Wucht der Hockeykugel entstand eine Blutung zwischen den beiden Blättern des Herzbeutels. Die Blutmenge war zu groß, um von den örtlichen Gewebezellen resorbiert werden zu können. Das Resultat war eine kugelförmige Ansammlung von halb geronnenem Blut, die zwischen den Blättern des Perikards liegen blieb. Infolge der dadurch enstehenden andauernden Reizung entwickelte sich um die Blutmenge eine fibröse Kapsel, die nnn langsam verkalkte. Das Blut im Innern konnte nun erst recht nicht mehr resorbiert werden, und im Laufe der Jahre wurde es umgewandelt in Cholesterin und andere Substanzen, die braune Farbe der Blutpigmente blieb jedoch erhalten.

Nach dieser Schilderung könnte man hier besser von einem abgekapselten, intrapericardialen Bluterguß sprechen zwischen parietalem Blatt des Pericards und der Pleura pericardiaca.

Von einer weiteren operierten Pericardzyste berichtet R. W. A. Salmond.

In diesem Fall handelte es sich um einen 22-jährigen Patienten, der einmal ganz plötzlich infolge Dyspnoe bewußtlos geworden war und von diesem Zeitpunkt an dauernd Schmerzen in der Herzgegend verspürte. Drei Wochen nach diesem ersten Ohnmachtsanfall bekam er, als er einem Autobus nachlief, wieder sehr heftige, stechende Schmerzen in der Brust und wäre fast wieder ohnmächtig geworden. Er begab sich deshalb ins Krankenhaus, wo man einen ausgedehnten Erguß im Herzbeutel feststellte. Der Erguß wurde punktiert, wobei sich zunächst $^3/_4$ Liter, bei einer zweiten Punktion $^5/_4$ Liter braunrote Flüssigkeit entleerte. Die Röntgenuntersuchung zeigte einen äußerst erweiterten Herzschatten und augenscheinlich ein Hydropericard. Eine

neuerliche Punktion ergab 1 Liter bernsteingelbe Flüssigkeit. Danach konnte der Patient um vieles gebessert, wieder entlassen werden. Zwei Monate später mußte er jedoch wieder aufgenommen werden. Das Krankheitsbild war das gleiche wie früher, nur waren die Erscheinungen wesentlich schwerer. Der Herzschatten im Röntgenbild war noch bedeutend breiter geworden. Man punktierte wieder und erhielt jetzt $1^3/_4$ Liter gelbe Flüssigkeit. Am darauffolgenden Nachmittag wurde der Patient plötzlich zyanotisch. Er mußte erbrechen und kollabierte endlich. Man diagnostizierte einen rechtsseitigen Pneumothorax, der jedoch bereits nach zwei Tagen völlig verschwunden war. Dafür waren nun deutliche Anzeichen eines Hydropneumopericards vorhanden, was durch eine Röntgenaufnahme bestätigt wurde. Im Pericard zeigte sich ein Flüssigkeitsspiegel mit darüber stehender Luft. In dem lufthaltigen Teil grenzte sich links von der Mittellinie deutlich ein Schatten ab, der als Zyste gedeutet wurde. Drei Wochen später war der Flüssigkeitsgehalt des Pericards eigentümlicherweise ganz von selber bis auf die Norm zurückgegangen, die Luft resorbiert. Von der Zyste konnte man jedoch durch mitgeteilte Pulsation feststellen, daß sie sich langsam dauernd vergrößerte. Da nun die Annahme eines bösartigen Tumors nahelag, in oder nahe der oberen linken Partie des Pericards, wurde dem Patienten eine Operation vorgeschlagen, die dann mit glänzendem Erfolg durchgeführt wurde.

Das Sternum wurde gespalten am oberen linken vorliegenden Teil des Pericards wurde eine große Zyste entfernt, ohne Pleura und Pericard zu eröffnen. Die Untersuchung der dicken, gefäßreichen Zystenwand ergab eine Zusammensetzung aus Bindegewebe, Knorpel, glatter Muskulatur und muköser Drüsen. Ausgekleidet war sie mit Flimmerepithel.

Der Patient erholte sich schnell und wurde völlig gesund.

Dieser Fall erinnert an zwei Sektionsbefunde, die von Joël und Nossen beschrieben wurden. Die Bestandteile der oben beschriebenen Zyste sprechen dafür, daß es sich um Absprengungen des Tracheo-Bronchialbaumes handelt; denn die Zystenwand stellt den typischen Bau der Tracheal- bezw. Bronchialwand dar. So deuteten es auch Nossen und Joël in ihren Fällen. Bei Joël handelte es sich um einen Patienten, der ganz plötzlich

verstarb. Die Sektion ergab: starke Dilatation des rechten Ventrikels, käsige Pneumonie und Milztuberculose. Cryptorchismus. Am Pericard fand sich ein etwa hühnereigroßer, beweglicher Tumor in Höhe des linken Ventrikels, der auf dem Schnitt eine Reihe von zystischen Hohlräumen zeigte mit mukös schleimigem Inhalt, sowie knorpligen und knochigen Zentraleinlagerungen. Der Tumor war zur direkten Todesursache geworden, da er durch Verschiebung die Arteria pulmonalis völlig abgedrückt hatte und so der Tod eingetreten war unter ähnlichen Umständen wie bei einer Lungenembolie. Die histologische Untersuchung ergab einen Teratoidtumor aus verschiedenen Gewebselementen. Die einzelnen Zysten waren ausgekleidet mit mehrschichtigem zylindrischem Flimmerepithel. Es handelte sich nach der Meinung von Joël um eine Absprengung eines Teiles des Bronchialbaumes.

Nossen berichtet ähnliches von einer 51-jährigen Frau, die unter allen Anzeichen der Lungenembolie plötzlich ad exitum gekommen war. Bei der Sektion fand sich eine der rechten Wand des Herzbeutels aufsitzende, prall gespannte Zyste von der Größe des Herzens selbst. Sie war mit hämorrhagischer Flüssigkeit angefüllt. Bei linksseitiger Lagerung drückte die Zyste auf die Arteria pulmonalis und den rechten Vorhof. Nossen dachte nun, daß infolge einer sekundären Blutung — wodurch auch die hämorrhagische Flüssigkeit erklärt wäre — sich das Volumen der Zyste vergrößerte und infolge einer brüsken Bewegung durch Druck auf die Pulmonalis ein plötzlicher Verschluß derselben stattfand, wodurch die Patientin zu Tode kam. Der Vergleich mit einer Lungenembolie liegt dabei klar auf der Hand.

Histologisch zeigte die Zystenwand eine der Luftröhre analoge Struktur: Aus fibrösem Bindegewebe bestehend, war sie innen ausgekleidet mit hohem, flimmerndem Zylinderepithel. Subepithelial lagen stellenweise Schleimdrüsen und Knorpel. Genetisch wäre auch hier wohl eine Absprengung des Tracheobronchialbaums anzunehmen, wie es auch Nossen tat, mit sekundärer Hämorrhagie, hervorgerufen durch das Wachstum des Tumors.

Von einer weiteren teratoiden, zystischen Geschwulst, die mit zu dieser Gruppe gehört, berichtet Lenkeit.

Bei ihm handelte es sich um einen 54-jährigen Patienten, der mit Verdacht auf Leberzirrhose ins Krankenhaus eingeliefert wurde und dort verstarb. Bei der Sektion ergab sich als Hauptbefund ein Gallertcarcinom des Colon transversum mit Perforation in die Bauchhöhle. Ausgedehnte Tumormetastasen im Netz und auf dem Peritoneum bis auf das Zwerchfell. Diffuse eitrige Peritonitis.

Herz: Dem Pericard über dem linken Herzen liegen in Höhe der 3. Rippe bis zum 3. Zwischenrippenraum zwei kugelige Gebilde an von zystischer Beschaffenheit und weicher Konsistenz. Die untere kaudal gelegene Zyste hat die Größe eines Apfels. Dieser sitzt, mit ihr fest verwachsen, eine kleinhaselnußgroße Zyste auf. Mit dem Pericard sind beide fest verwachsen. Leicht zu lösende Verwachsungen bestehen auch mit den emphysematösen Randpartien der linken Lunge. Die Zystenwände sind 2 bis 3 mm dick, die Zystenzwischenwand einheitlich derb, der Inhalt graugelblich, grünlichbreiig mit einigen Haaren untermischt. Mikroskopischer Befund: In beiden Zysten zeigen die dickeren, oft spornartig vorspringenden Zellen den gleichen Bau. Beherrscht wird das Bild in allen untersuchten Schnitten von Hohlräumen mit deutlichem Zylinderepithel, das durchweg Flimmern trägt, dazwischen liegen Schleimdrüsen und stellenweise elastischer Knorpel. In nicht allen Schnitten sind die Bestandteile der Haut vertreten: Geschichtetes, zum Teil verhorntes Plattenepithel mit leeren, schlecht entwickelten Haarbälgen und Talgdrüsen. Fettgewebe ist gering entwickelt. In dem Grundgewebe, vorwiegend aus fibrillärem Bindegewebe und elastischen Fasern bestehend, sind Züge glatter Muskulatur zu sehen, die manchmal halbringförmig den obengenannten Hohlräumen anliegen, außerdem zahlreiche kleine Blutgefäße, Kappilaren und lymphadenoides Gewebe. Die Lymphgefäße sind zum Teil zystisch erweitert. An einer Stelle hatte Lenkeit den Eindruck eines Lymphangioms: mehrere mit Endothel ausgekleidete Hohlräume von zahlreichen Lymphozyten umlagert. Die übrigen Wandabschnitte bestehen nur aus fibrillärem Bindegewebe mit Gefäßen. Manchesmal finden sich auch Kalkschollen und Knochengewebe.

Es handelt sich also um eine zusammengesetzte, zystische Geschwulst, ein zystisch umgewandeltes Teratom, bei dem alle drei Keimblätter vertreten sind.

Die Wucherung der Lymphgefäße und ihre zystische Erweiterung führt uns zu der Gruppe der zystischen Lymphangiome am Herzbeutel.

Hier berichtet ebenfalls Lenkeit von einem Fall, bei dem sich bei der Sektion eine eiförmige, hühnereigroße, durchsichtige und mit gelblicher klarer Flüssigkeit angefüllte Zyste fand, die auf dem vorderen Epicard im Sulcus coronarius gelegen war. Mikroskopisch fand sich eine kleine Höhle, ausgekleidet mit kubischem bis plattem Epithel. Die Höhle selbst war durch Septen aus fibrillärem Bindegewebe mit glatter Muskulatur und viel lymphozytären Zellen unterteilt. Das ganze machte den Eindruck eines zystischen Lymphangioms.

Einen ähnlichen Fall dieser Art berichtet Eliaschewitsch. Er beschreibt eine Zyste, angefüllt mit seröser Flüssigkeit, in der sich Eiweißkoagel und eine Masse Fibrinflocken befanden. Die histologische Untersuchung der Wand zeigte hauptsächlichst Bindegewebe, außen typisches Plattenepithel, im Innern kubisches Endothel. Im Bindegewebe waren Einlagerungen von elastischen und lymphoiden Zellhaufen, woraus der Charakter der Zyste zu ersehen ist.

Ähnlich berichten Dufour und Mourrut von einer zystischen, lymphatischen Geschwulst. Es handelte sich um eine 80-jährige Frau, die an Gehirnerweichung gestorben war. Im oberen Abschnitt des parietalen Pericardinnern, im vorderen Mediastinum gelegen, enthielt der Zystensack etwa 120 ccm einer rötlich-gelben, etwa 3 g Eiweiß pro Liter enthaltenden Flüssigkeit. Darin fand man mehrkernige Zellen, einige Lymphozyten und seltener Rundzellen. Die Zystenwand war ausgekleidet mit platten Zellen, die sich deutlich von den Pericardepithelzellen unterschieden.

Daraus schlossen Dufour und Mourrut daß es sich um ein zystisches Lymphangiom handle. Sie geben dabei noch an, daß keinerlei Anzeichen für einen vorgegangenen entzündlichen Prozeß vorhanden waren, wohl aus der Erkenntnis heraus, daß Zystenbildungen als Folgeerscheinungen von Pericarditis auftreten können. Dieses ist auch mehrfach in der Literatur beschrieben worden.

Rizzi stellte fest, daß es sich dabei um Zysten von zweierlei Typus handelt: Die einen leiten sich ab von Umbildungen entzündlicher Exsudate oder von dilatierenden Hohlräumen, die sich sekundär im Pericardsack gebildet haben infolge von Adhärenz und Verklebungen. Die anderen entstehen aus Endothelzellinseln in der Wandauskleidung, welche unter der Bindegewebsdecke, die sie bedeckt, eine Art von Drüsenschläuchen bilden, in welchen sich dann eine gewisse Menge Flüssigkeit ansammelt.

Bohrod steht auf dem Standpunkt, daß bei einer abklingenden oder abgeheilten Pericarditis oft endothelbekleidete Hohlräume gefunden werden, die langsam größer und größer werden und dann, mit Flüssigkeit gefüllt, kleine Zysten bilden.

Im ganzen wurden an Zystenbildungen als Folgeerscheinung von Pericarditis in der Literatur 6 Fälle beschrieben. Und zwar von: Orth, Lauche, Matras, Bohrod und Rizzi.

Orth beschrieb eine kleine, runde Zyste, die, im Innern ausgekleidet mit großen, epithelialen Zellen, entstanden war aus der veränderten Endothelauskleidung bei vorhandener produktiver fibrinöser Pericarditis.

Lauche fand in einem Fall auf der Oberfläche des rechten Ventrikels zahlreiche erbsengroße Zysten, die mit wasserklarer Flüssigkeit gefüllt, zum Teil gestielt und untereinander verbunden, die Ventrikeloberfläche fellartig bekleideten. Zugleich war eine Pericarditis fibrosa mit völliger Synechie vorhanden. Histologisch fanden sich Entzündungsherde und Hohlräume, die mit kubischem Endothel ausgekleidet waren.

Matras beschreibt zwei Fälle. Im ersten fand er auf der hinteren Oberfläche eines Herzens längs dem Sulcus coronarius longitudinalis posterior multiple, teils gestielte Zysten, die mit klarer seröser Flüssigkeit angefüllt waren. Im Innern waren die Zysten ausgekleidet mit einer Schicht von kubischen Epithelzellen. Die Wand bestand aus sehr gefäßreichem Bindegewebe. Organisch fand sich chronische Endocarditis mitralis und der Aortenklappen und eine teilweise Pericarditis adhäsiva. Im andern Fall war organisch eine croupöse Pneumonie und

Endocarditis vorhanden, sowie eine Pericarditis haemorrhagica purulenta. Im Herzbeutel, dem intrapericardialen Aortenstück adhärent, fand sich ein 11,5 × 5 cm großer, zystischer Sack der eine Flüssigkeit enthielt, die, ähnlich der Flüssigkeit im Pericard, haemorrhagisch purulent war. Nach der Meinung von Matras handelte es sich im zweiten Fall um einen abgetrennten Teil des Hersbeutels, der sekundär dilatiert war, infolge der Anhäufung von entzündlicher Flüssigkeit.

Rizzi schildert folgenden Fall: Organisch fanden sich Zeichen allgemeiner Stauung, Ergüsse in Pleura und Peritoneum. Endocarditis mit Mitralinsuffiziens, Herz- und Myocardhypertrophie, Pericarditis fibrinosa mit teilweiser Synechie. In der Pericard-serosa fanden sich entzündliche Infiltrate und zahlreiche mit kubischem Epithel ausgekleidete Hohlräume. Vorn im Cavum des Pericards fand sich eine 17 cm lange und 6 cm breite Zyste, die unregelmäßig zylindrisch mit verschiedenen Vorsprüngen im Herzbeutel hing und zum Teil noch den linken Ventrikel miterfaßte. Ihr Stiel inserierte in der Gegend der Umschlagstelle der Pericard-serosa. Die bindegewebige Wand, glatt, glänzend und durchsichtig, war ausgekleidet mit kubischen Zellen. In der Umgebung des Stiels fanden sich pseudoglanduläre Bildungen, an vielen Stellen frisches Granulationsgewebe. Das Endothel war zum Teil verschwunden und ersetzt durch sklerotische Bindegewebs- und Fibrinmassen. In Stielnähe war die Zyste durchzogen von kleinen und kleinsten Gefäßen, die aus dem Pericard kamen.

Bei diesen Zysten handelte es sich ebenfalls um modifizierte Überreste des Wandendothels.

Bohrod fand im Herzbeutel eines Mannes mit typischem, rheumatischem Herzfehler ein eigentümliches, polypöses Gebilde. Der 27-jährige Patient war zum Exitus gekommen infolge schwerer Herzdekompensation als Folgeerscheinung einer seit langem bestehenden rheumatischen Endocarditis mit Mitralstenose und -insuffizienz. Obwohl der Patient ständig unter ärztlicher Beobachtung war, konnte klinisch nie ein Anzeichen für eine Pericarditis nachgewiesen werden. Die Sektion zeigte nun eine Entzündung der Mitral- und Aortenklappen mit Kalk-

einlagerungen. Erschwerend zu diesem alten Prozeß kam eine frische Endocarditis an Mitral-, Aorten-, und Tricuspidalklappen hinzu. Das linke Herzrohr und beide Ventrikel waren weit hypertrophiert, der linke Vorhof stark erweitert. Ungewöhnliche Fehlbildungen fanden sich am Herzbeutel. Die beiden Blätter waren fast überall verbacken, meist fibrinös und leicht zu lösen, am Interventrikularseptum vorn waren sie fest verwachsen. Im Herzbeutel fanden sich etwa 100 ccm wolkige, schwarzbraune Flüssigkeit. Die Farbe des Pericards war schokoladebraun.

Bei der Betrachtung des parietalen Pericards fand sich ein größeres, mit Flüssigkeit gefülltes Gebilde von 7 cm Länge, 8,5 cm Breite und 2,5 cm Dicke. Zwei Drittel dieses Gebildes stellten etwa 10-12 bläulich gefärbte, polypöse Körper dar mit einem Durchmesser von 4-15 mm; die meisten davon enthielten Blut in den verschiedenen Stadien der Gerinnung. In einigen war der Inhalt dick und schokoladenbraun. Auf der Oberfläche des Vorhofs zeigten sich bräunliche Vorwölbungen, teils von fester Konsistenz, teils kleine Zysten, die mit altem Blut angefüllt waren. Auch auf der Vorderseite dieses polypösen Körpers konnte man vereinzelte bluthaltige Zysten feststellen, die den oben beschriebenen ähnelten. Unter dem Mikroskop zeigte es sich, daß alle diese polypösen Gebilde mit Erythrozyten angefüllt waren. Sie hatten verschieden starke Wand und waren von einem einschichtigen Plattenepithel ausgekleidet. Die festen Körper zeigten alle Stufen von teils organisierten Thrombenmassen bis zu altem hyalinen Bindegewebe. In den Zystenwänden fand man viele mit Blutpigment gefüllte makrophage Zellen, zwischen den Zysten dichte Infiltration von hauptsächlich Gigantozyten, jedoch fanden sich auch Lymphozyten und einige wenige Plasmazellen. Oft lagen die Riesenzellen mit zwei bis drei Kernen, knötchenförmig angehäuft nahe an Blutgefäßen, Aschoff'schen Knötchen ähnlich, jedoch viel größer als man diese gewöhnlich im Myocard findet. Einige der Knötchen zeigten zentrale Nekrose. Die freie Oberfläche des Epicards und ebenso auch die äußere Oberfläche der Zysten und zystenähnlichen Gebilde waren bedeckt mit Fibrinklumpen, von denen die meisten zu Hyalinmassen eingeschmolzen waren. Daneben war eine große Zahl roter Blutkörperchen, einige Mono- und Lympho- sowie

einige wenige Granulozyten zu sehen. An manchen Stellen bildete das Fibrin Brücken zwischen Stellen, an denen sich altes Granulationsgewebe befand. In diesen Fällen war ein zystenähnlicher Hohlraum stehen geblieben, der mit roten Blutkörperchen angefüllt war. War das Fibrin dem Pericard oder älteren Granulationsgewebe adhärent, so war das Endothel zerstört, doch machmal bedeckten auch Endothelzellen, die augenscheinlich von der Peripherie stammten, Teile dieser neuen Fibrinbrücken. An einigen wenigen Stellen waren auf diese Art vollständig mit Endothel ausgekleidete Zysten entstanden, die das hämorrhagische Exsudat einschlossen.

Daß es sich in diesem Fall um das besondere Resultat einer abheilenden Pericarditis handelt, ist klar. Die rheumatische Natur der Pericarditis geht hervor aus dem Vorhandensein von Zellanhäufungen in naher Beziehung zu den Blutgefäßen im Pericard und gleichzeitig aus der klinisch und pathologisch gesicherten rheumatischen Endocarditis.

Aus allen diesen Fällen, besonders jedoch aus den letzten, läßt sich ganz klar die Entstehungsweise dieser Zysten und zystenähnlichen Gebilde bei bestehender bezw. abklingender Pericarditis erkennen: Die endothel-bekleideten organisierten Fibrinmassen verkleben untereinander, indem sie kleinere Hohlräume einschließen, die sich langsam völlig abteilen und dann kleine Zysten darstellen. Diese werden infolge der dauernden Herzbewegung größer und bleiben mehr oder weniger prall mit Flüssigkeit gefüllt. Das Blut in dem Fall von Bohrod erklärt sich daraus, daß es sich um eine hämorrhagische Pericarditis handelte, was auch hervorgeht aus der schokoladenbraunen Farbe des Herzbeutels. Dies nahm der Beschreiber auch an.

Eine andere Gruppe von Zysten sind diejenigen, die sich sekundär aus Divertikeln des Herzbeutels entwickeln. Dazu kurz die Genese dieser Bildungen: Pericarddivertikel, Ausstülpungen des Herzbeutels, sind ebenfalls äußerst selten und bieten auch fast ausschließlich pathologisch-anatomisches Interesse. Pathogenetisch lassen sich drei verschiedene Möglichkeiten feststellen:

1.) Kann es sich handeln um ein Pulsionsdivertikel, indem infolge erhöhten Innendrucks im Herzbeutel, die seröse

Innenschicht durch spaltförmige Lücken der äußeren Bindegewebsschicht hindurch hernienartig ausgestülpt wird. Das Divertikel besteht dann also lediglich aus Serosa.

2.) Kann vorliegen ein Traktionsdivertikel, insofern als ein Fettgewebsklumpen oder dgl. von außen her einen Zug auf die seröse Haut des Herzbeutels ausübt und diese durch Bindegewebslücken nach außen zerrt.

3.) Kann das Divertikel eine kongenitale Mißbildung darstellen, wobei es den völlig gleichen Aufbau aufweist, wie die übrige Pericardialwand.

Die Kommunikationsstelle zwischen der Ausstülpung und dem Pericard ist meist sehr klein. Verklebt nun diese Stelle oder obliteriert sie vollkommen durch eine länger anhaltende übergroße Anhäufung von Flüssigkeit im Herzbeutel, wodurch diese Öffnung einfach abgedrückt wird, so können diese Divertikel zystische Beschaffenheit annehmen.

Diese Entwicklung ist sehr schön zu sehen an zwei Fällen, die Coën und Rohn beschreiben, wobei bei dem Fall von Coën die obliterierte Öffnung noch zu sondieren war.

Coën fand bei der Sektion eines 40-jährigen Individuums auf der rechten Seite des Herzbeutels, 8 cm von der Spitze und 2 cm von der Basis entfernt, einen hühnereigroßen nicht ganz regelmäßig gelappten Tumor, der von dem serösen Blatt des Pericards gebildet war, welches sich durch die Lamina fibrosa ausstülpte. Zwischen diesem Gebilde und dem Pericard war kein Stiel wahrzunehmen. Es war nur durch fibröses Gewebe damit verbunden. Die Außenfläche war glatt, dünn, durchsichtig und perlmutterglänzend. Im Innern fanden sich 25 g klare seröse Flüssigkeit. An der Kommunikationsstelle mit dem Pericard fand sich eine 1-2 mm tiefe runde Einsenkung, in deren Mitte man eine etwa stecknadelkopfgroße Öffnung sondieren konnte. Hier könnte man also von einem zystisch umgewandelten Divertikel reden.

Rohn beschreibt eine Mediastinalzyste bei einer 48-jährigen Patientin, die an Lungen- und Peritoneal-tbc zu Tode gekommen war. Pathologisch-anatomisch war festzustellen: Alte Tuberkulose beider Lungenoberlappen, tuberkulöse Geschwüre am Darm,

die zum Teil narbig abgeheilt waren, beginnende diffuse Peritonitis. Allgemeiner Marasmus, marantische Thrombose der rechten Vena femoralis und der Perivesicalvenen. Hydrothorax und Hydropericard. Mediastinalzyste.

Das Pericardium parietale und das Pericardium viscerale waren blaß und glatt. Das Herz war gewöhnlich groß mit zarten Klappen, sein Fleisch von dunkler Farbe. Im linken Ventrikel fanden sich zahlreiche globulöse Vegetationen. An der Außenfläche der rechten Hälfte des parietalen Pericards, knapp über seinem Ansatz am Zwerchfell, nach vorne von dem Ligamentum latum der rechten Lunge, hing eine ca. mannsfaustgroße Zyste, welche von der rechten Pleura mediastinalis überzogen war und so in die rechte Pleurahöhle eingelagert erschien. Der Pleuraüberzug der Zyste war zart und glatt, die Wand sehr dünn und durchscheinend. Der Inhalt bestand aus einer klaren, gelblichwässrigen Flüssigkeit. Die Innenfläche war ganz glatt und wie sich in Abstreifpräparaten zeigte, mit einem Endothel bedeckt, dessen Zellen reichliche Fett-Tröpfchen im Protoplasma enthielten. Die Verbindung mit den Pericardium parietale war eben nur durch die Duplikatur der die Zyste überziehenden Pleura dargestellt. Innerhalb dieser Duplikatur reichte die Zystenwand unmittelbar an das parietale Pericard heran, welches hier verdickt erschien. Eine Verbindung zwischen Herzbeutel und Zyste ließ sich jedoch makroskopisch nicht nachweisen. Die miskroskopische Untersuchung der Zystenwand von der Stelle, wo die Zyste an den Herzbeutel heranreichte, zusammen mit dem Pericard selbst, ergab, daß die Zyste und das Pericard mit einer serösen Schicht ausgekleidet waren und die fibröse Schicht des parietalen Herzbeutelblatts nur bis zu der Stelle reichte, wo die Zyste dem Pericard anlagerte. Hier fehlte die fibröse Schichte gänzlich. Augenscheinlich war also die Zyste aus einem durch die Lücke in der fibrösen Schicht seiner Zeit hindurchgetretenen und dann abgeschnürten Divertikel der serösen Schicht des Pericards hervorgegangen.

Weiterhin gibt es Zysten und Anhängsel am Pericard, die kongenitale Bildungen darstellen, ausgehend von einer Wucherung des serösen Pericardblatts. Dies bildet Falten, die meist in

der Gegend liegen, wo das viscerale auf das parietale Pericard übergeht. So ist es auch zu erklären, daß die Zysten sich teils auf dem parietalen, teils auf dem visceralen Pericard befinden. Die ursprünglichen Falten schwellen dann an und dehnen sich aus, da sich mehr und mehr Flüssigkeit in ihnen ansammelt. Man kann sie vielleicht vergleichen mit den Anhangsgebilden der Gelenkschleimhaut und den Appendices epiploicae des Peritoneums.

Im ganzen sind bis jetzt 4 Fälle dieser Art beschrieben worden, und zwar von Duvernoy, Ferraro, Corsini und Rizzi. Der anfangs erwähnte von Krauss operierte Fall ist ebenfalls zu dieser Gruppe zu rechnen.

Duvernoy beschreibt bei einem Hunde in die Pericardhöhle vorspringende Säcke am visceralen Pericard, die nur aus der serösen Schicht der Pericardium viscerale bestanden. Er bezeichnet dieselben als Divertikel. Sie waren so zahlreich und saßen sowohl auf der vorderen als hinteren Fläche des Herzens, sodaß die ganze Oberfläche desselben von ihnen bedeckt war. Es waren das also Zysten, die klein, oval und mit einem 4-5 mm langen Stiel versehen waren. Nach der Meinung von Coën waren sie entstanden durch übermäßiges Wachstum der serösen Schicht des visceralen Pericards.

Im Fall von Ferraro sind noch andere Falten und Einbuchtungen der Serosa vorhanden. Eine von diesen bildet sich trichterförmig aus und setzt sich mit einem Stiel in eine der Zysten fort. Beide Hohlräume, Zyste und Trichter, kommunizieren jodoch nicht miteinander, sondern sind auf ein kurzes Stück dadurch voneinander getrennt, daß die Blätter der Serosa miteinander verwachsen sind. Der Beschreiber schloß nun daraus, daß die Bildung ausgegangen sei von einer großen Tasche der Serosa des Herzbeutels, die sich dann geteilt habe durch Verlötung der Wände an einem Punkt, an dem sie irgendwie in Berührung gekommen waren. Im ganzen handelte es sich um 4 lange gestielte Zysten, eine von der Pericard-serosa zwischen Aorta und Arteria pulmonalis ausgehend, die anderen vom Pericardium parietale. Die Zysten waren zartwandig und enthielten klare seröse Flüssigkeit.

Corsini berichtet von einem Patienten, der im Verlauf eines Typhus mit hinzugekommener Pneumonie und Pleuritis zu Tode gekommen war. Bei der Sektion des 20-jährigen Mannes fand er zwischen der Lungenarteria und der rechten vorderen Lungenvene, in dem Winkel, wo sie zusammenstoßen, von der Umschlagstelle des Pericards ausgehend, einen Vorsprung in Gestalt eines 3 mm dicken Stieles. Dieser dehnte sich 5 mm nach seinem Anfang in eine größere, etwa taubeneigroße Zyste aus. Sie hing auf die Vorderfläche des Herzens herab, entlang dem Sulcus ventricularis, hatte drei Vorsprünge und enthielt seröse Flüssigkeit mit gelatinösen Fibrinflocken. Die Wand zeigte die gleiche Struktur, wie die Pericard-serosa, bindegewebig mit polygonalen Zellen auf beiden Seiten. Auch hier handelt es sich um ein Gebilde, das infolge von Wucherungen der Pericard-serosa enstanden ist.

Waren bei den bisher beschriebenen Fällen die Zysten durchweg im Innern des Pericardsacks gelegen, meist herabhängend von der Umschlagstelle des parietalen zum visceralen Herzbeutelblatt, so berichtet Rizzi von einem Fall, der sich in der Sammlung des Pathologisch-Anatomischen Instituts in Parma befindet, bei dem sich eine einzelne Zyste auf der Vorderfläche des Herzbeutels gebildet hat. Hier handelt es sich um einen 53-jährigen Patienten, der infolge eines Schädeltraumas mit Schädelbruch und Contusio cerebri ad exitum gekommen war. Organisch lag kein krankhafter Befund vor. Zwischen dem Herzbeutel und dem umliegenden Gewebe keine Adhärenz. Die Insertionslinie des Pericards war etwas höher gelegen als normalerweise — etwas über der Mitte des Arcus aortae —. Auf der Vorderseite des Herzbeutels sprang rechts oben, transversal gelegen und bogenförmig gekrümmt, gleichsam den ersten Teil der Aorta besonders modellierend, eine nahezu zylindrische Zyste vor von der Größe eines Hühnereis. Der obere Rand war etwa auf gleicher Höhe der Insertionslinie des Pericards, während sie mit dem unteren Rand bis zur Höhe des rechten Herzrohrs reichte. An beiden Enden verklebten die Wände der Zyste und setzten sich in eine Falte fort, die auf der Oberfläche des Pericards deutlich vorsprang. Andere Falten und Erhebungen des fibrösen Sacks bemerkte man noch hier und da. Die Wand

der Zyste war weicher als die des Pericards, überall glatt und glänzend und durchzogen von kleinen Gefäßen aus der benachbarten Zone des Herzbeutels. Die übrige Herzbeutelwand war normal. Auf der Serosa fanden sich keine besondere Veränderungen. Vom histologischen Gesichtspunkt aus betrachtet war die Struktur des Pericards normal, nirgends ein Anzeichen von Entzündung festzustellen. Die Tunica fibrosa zeigte im Innern eine Endothelauskleidung, die zum Teil zusammengesunken war. Die äußere Schicht in nächster Nachbarschaft der Zyste bestand aus kollagenen Fasern, war erhöht und anfangs allein von Fettgewebe bekleidet. Indem sie sich nun loslöste, wurde sie zur Zystenhöhlung. Die Wand der Zyste ist daher gebildet von der äußeren Schicht des Pericardsacks und zeigt die typische Struktur aus feinen Bindegewebsfaserbündeln. Weder innen noch außen findet sich eine Endothelauskleidung. Aus ihrem ganzen Bau heraus kann gesagt werden, daß es sich um eine kongenitale Bildung handelt. Eine Dermoidzyste oder Lymphangiom kann sofort ausgeschlossen werden. Es ist auch kein Anzeichen einer Entzündung zu finden, noch irgendwelche besondere pseudoglanduläre Bildungen des Pericards welche evtl. denken ließen an eine Zyste, die nach einer Pericarditis entstanden wäre. Rizzi stützt die Hypothese der kongenitalen Bildung noch auf die Anwesenheit anderer Anomalien am Pericard, wie der abnorm hohe Ansatz und besonders die anormalen Erhebungen und Falten am fibrösen Pericardsack. Rizzi meint: die Zyste habe sich gebildet infolge einer Ansammlung von Transsudationsflüssigkeit im Raum einer dieser Falten, wie es gelegentlich auch in Bindegewebsspalten anderer Teile des Organismus vorkommt.

Wie schon im vorhergehenden kurz erwähnt, ist auch der von Krauss operierte Fall zu der Gruppe der kongenitalen Mißbildungen am Pericard zu rechnen. Ohne weiteres können wir ausschließen, daß es sich um eine Bildung infolge von Pericarditis handelt; denn es fanden sich am Herzbeutel keinerlei Anhaltspunkte irgendwelcher entzündlichen Erscheinungen. Aus Bau und Struktur kann man auch ohne weiteres ablehnen, daß es sich um ein zystisches Lymphangiom oder Teratom handeln würde Traumatischer Ursprung wie bei

Wright ist ebenso unbegründet anzunehmen und noch weniger nachweisbar. Es bleiben also noch zwei Möglichkeiten zu diskutieren. Und zwar: Zystische Umbildung aus einem vorhandenen Divertikel oder kongenitale Mißbildung.

1.) Für ein Pulsionsdivertikel infolge erhöhten Innendrucks ist kein Anzeichen vorhanden. Der Patient war niemals zuvor und auch beim Zeitpunkt der Operation nicht an einem Hydropericard erkrankt, wodurch sich der Innendruck im Herzbeutel verstärken und dadurch ein Divertikel hätte bilden können, wie dies z. B. bei Rohn der Fall war.

2.) Auch für ein zystisch umgewandeltes Traktionsdivertikel liegt kein Beweis vor, man kann dies sogar mit ziemlicher Sicherheit ablehnen; denn sonst hätten solide Verwachsungen eines Poles der Zyste mit dem umliegenden Gewebe vorhanden sein müssen. Das war jedoch nicht der Fall.

3.) Wäre übrig die Bildung aus einem kongenitalen Divertikel. Dann müßte die Zyste jedoch den gleichen Aufbau zeigen wie das Pericard, also sowohl Serosa als auch Fibrosa aufweisen. Dies war jedoch auch nicht der Fall.

Ich halte die Serosazyste in unserem Falle für eine kongenitale Bildung infolge von Wucherungen oder Fältelungen des serösen Pleuraüberzugs des parietalen Herzbeutelblattes. Die Wucherung bildete sich loslösend zum Hohlraum aus, der vom platten Endothel der Serosa ausgekleidet wurde. In dem Hohlraum zeigte sich bald Transsudationsflüssigkeit. Mit dem fibrösen parietalen Pericard blieb die langsam größer werdende und in die linke Pleurahöhle hineinwachsende Zyste verbunden durch einen lockeren bindegewebigen breitbasigen Stiel, der bei der Operation zwischen Klemmen durchtrennt und pleuralisiert wurde. Das langsame Wachstum der Zyste erklärt es auch, daß erst nach so langer Zeit Beschwerden auftraten.

Bleibt noch zu erwähnen, daß der Patient, nachdem er beschwerdefrei entlassen war und 4 Monate lang sich wohlbefunden hatte, nach einem dreiwöchentlichen Aufenthalt in der Universitäts-Nervenklinik der Charité zu Tode kam. Die Sektion ergab eine allgemeine Melanosarkomatose der inneren Organe, des Rückenmarks und des Gehirns, wobei der Herd unbekannt

blieb. Herz und Herzbeutel waren nicht betroffen. Am Herzbeutel selbst waren keine Veränderungen oder irgendwelche Besonderheiten festzustellen, sodaß anzunehmen ist, daß die frühere Erkrankung mit der Melanosarkomatose in keinem Zusammenhang steht.

Zum Schluß wäre noch zu sagen, daß bei zystischen Veränderungen am Pericard, wenn sie als solche erkannt sind, die Indikation zur Operation gegeben sein kann, wie dies die Fälle von Joël und Nossen lehren, bei denen die Zysten plötzlich zur Todesursache wurden. Daß die Operation mit gutem Erfolg durchführbar ist, zeigen die Fälle von Salmond, Wright und Krauss.

Zusammenfassende Tabelle.

Kongenitale Mißbildungen.

Lfd. Nr.	Beschreiber und Datum	Makroskopisch	Mikroskopisch	Lage	Genese
1	Duvernoy 1835	Multiple kleine Zysten eiförmig, lang gestielt.	Serosazyste	Auf der Lamina serosa visceralis sowohl auf der Vorderseite als Rückseite, die ganze Oberfläche des Herzens bedeckend.	Falte durch Wucherung der Pericardserosa.
2	Ferraro 1884	4 lange gestielte Zysten. Die längste, 7 cm lang u. $2^1/_2$ cm brt. setzt sich mit einer Invagination der Serosa fort. Die Zysten sind zartwandig u. enthalten klare seröse Flüssigkeit.	Serosazyste	Intrapericardial, eine vom Zwischenraum zwischen Aorta und Arteria pulm. entspringend. Die andern gehen vom Pericardium parietale aus.	Wucherungsbildung der Serosa.

Lfd. Nr.	Beschreiber und Datum	Makroskopisch	Mikroskopisch	Lage	Genese
3	Corsini 1890	Einzelne gestielte Zyste mit 3 Hauptvorsprüngen, 7 cm lg. enthält seröse Flüssigkeit mit gelatinös. Flocken.	Gleiche Struktur wie Pericardserosa. Bindegewebig mit polygonalen Zellen auf beiden Seiten.	Der Stiel ist inseriert an der A. pulm. und der re. V. pulm. Die Zyste hängt auf der Vorderfläche des Herzens längs des Sulc.-ventr.	Wucherung der Pericardserosa.
4	Rizzi 1935	Lange, zylindrische Zysten etwa hühnereigroß, 10 cm lang und 3 cm brt. An beiden Enden setzt sie sich in eine Falte des fibrös. Pericardsacks fort. Zartwandig, glatt.	Bindegewebige Wand. Analog der äußersten Schicht des fibrösen Pericardsaks.	Auf der äußeren Oberfläche des Pericards gelegen. Oben, rechts, vorn. Unten bis zum re. Herzrohr reichend.	Anhäufung von Flüssigkeit in einer Faltenbildung des fibrösen Pericardsacks.
5	Wagner 1940	Enteneigroße Zyste, glatt, glänzend, dünnwandig, mit klarer seröser Flüssigkeit gefüllt.	Serosazyste.	In Höhe des unteren Teiles des lk. Lungenunterlappens, d. äußeren Herzbeutelblatt anhängend.	Wucherung des pleuralen Serosaüberzugs des parietalen Pericards.

Lfd. Nr.	Beschreiber und Datum	Makroskopisch	Mikroskopisch	Lage	Genese
		Traumatische Bildung.			
6	Wright 1936	Faustgroßer Tumor, fest. derb. Die Wand ist 6 mm stark, im Innern eine braune Masse amorpher Stoffe mit Cholesterin u. Ca.-Phosphatgristallen.	Lamellär, fibröse Wand mit Calciumkristalleinlagerungen, ohne Endothel.	Vorn zwisch. den bd. Blättern des Herzbeutels geleg. zwischen pariet. Pericard u. Pleura pericardiaca.	Verkalkter, intrapericardialer Bluterguß.
		Dermoid-Zysten.			
7	Joël 1890	Hühnereigroßer Tumor. Auf dem Schnitt viele Hohlräume, muköse Substanz, Knorpel u. knochige zentrale Einlagerg. enthalt.	Teratoidtumor mit verschied. Gewebselementen. Die Zysten sind ausgekleidet im Innern mit mehrschicht. zylindr. Flimmerepithel.	Bewegl. Tumor auf d. oberen Wand des lk. Ventrikels. Durch Verschiebg. drückte er auf die A. pulm.	Absprengung eines Teiles des Bronchialbaumes.
8	Salmond 1923	Große Pericardzyste mit dicker undurchsichtiger Wand.	Dicke gefäßreiche Wand, Knorpel, glat. Muskulatur und muköse Drüsen enthaltend. Ausgekleidet mit Flimmerepithel.	Am oberen linken vorliegend. Teil d. Pericards an der Umschlagstelle des pariet. u. visceral. Blattes inserierend.	Absprengung des Tracheobronchialbaums.

Lfd. Nr.	Beschreiber und Datum	Makroskopisch	Mikroskopisch	Lage	Genese
9	Nossen 1925	Herzmuskelgroße Zyste gefüllt mit hämorrhagischer Flüssigkeit.	Struktur analog der Luftröhre.	Von der re. Wand des Herzbeutels entspringend, im Liegen auf der lk. Seite auf d. Art. pulm. u. d. re. Vorhof drückend.	Absprengung eines Teils der Luftröhre. Sekundäre Hämorrhagie, hervorgerufen durch das Wachstum des Tumors.
10	Lenkeit 1928	Zwei Zysten, apfel- bezw. haselnußgroß, im Innern eine graugelbliche Flüssigkeit mit einigen Haaren.	Mit Zylindr. Flimmerepithel ausgekleidet. Im Gewebe Derivate d. 3 embryonal. Keimblätter.	Von d. lk. Fläche des Pericards ausgehend, erstrecken sie sich ins vordere Mediastinum u. in d. lk. Pleurahöhle, wo sie sehlaff mit der Lunge adhärent sind.	Teratom.
			Zystische Lymphangiome.		
11	Lenkeit 1928	Eiförmige Zyste, hühnereigroß, durchsichtig, mit gelblicher Flüssigkeit angefüllt.	Endothel-ausgekleidete Höhle, mit fibrill. Septen. untert., aus glatter Muskulatur und lymphozyt. Zellen gebildet.	Auf dem vorderen Epicard im Sulcus coron gelegen.	Lymphangiom.

Lfd Nr.	Beschreiber und Datum	Makroskopisch	Mikroskopisch	Lage	Genese
12	Eliaschewitsch 1929	Zyste, die seröse Flüssigkeit mit Eiweißkoageln u. Fibrinflocken enthält.	Bindegewebige Wand ausgekleidet mit Plattenepithel außen und kub. Endothel i. Innern. In der Wand elastische Fasern und lymphoide Zellhaufen.	—	Lymphangiom.
13	Dufour und Mourrut 1929	Große Zyste, etwa 120 ccm rötlich gelblich. Flüssigkeit mit mehrkern. Zellen enthaltend.	Dünnes lockeres Bindegewebe mit platten Endothelausgekleidet. Im Innern d. Flüssigkeit mehrkernige Zellen, Lymphozyten u. Rundzellen.	Im ober. Abschnitt d. parietalen Pericardinnern gelegen.	Zystische, lymphatische Geschwulst.
		Zystenbildung infolge von Pericarditis.			
14	Orth 1911	Kleine runde Zyste.	Im Innern ausgekleidet m. großen epithel. Zellen.	—	Überreste des veränderten Wandendothels.

Lfd. Nr.	Beschreiber und Datum	Makroskopisch	Mikroskopisch	Lage	Genese
15	Lauche 1919	Multiple erbsengroße Zysten, z. T. gestielt u. untereinander verbund., mit wasserklarer Flüssigkeit gefüllt.	—	Auf d. äußeren Oberfläche d. recht. Ventrikels.	Überreste des umgebildeten Wandendothels infolge Pericarditis.
16	Matras 1926	Multiple Zysten teils gestielt u. mit klarer seröser Flüssigkeit angefüllt.	Bindegewebige, gefäßreiche Wand, im Innern ausgekleidet mit kubischem Endothel.	Auf der hinteren Oberfläche des Herzens längs des Sulcus longitud. post.	Überreste der veränderten Endothelauskleidung nach Pericarditis.
17	Matras 1926	11,5×5 cm große Zyste, hämorragisch purulente Flüssigkeit enthaltend.	Vascularisierte Bindegewebswand, innen und außen von fibrinösem Exsudat überzog.	Im Herzbeutel gelegen, dem intrapericardialen Aortenstück adhärent.	Abgetrennter Teil d. Herzbeutelhöhle, dch. Anhäufung entzündl. Flüssigkeit dilat.

Lfd. Nr.	Beschreiber und Datum	Makroskopisch	Mikroskopisch	Lage	Genese
18	Bohrod 1930	Fettreiche Zystische Masse, langgestielt.	Im innern ausgekleidet mit Plattenepithel, in d. Höhle organisierte Thromben, im umgebenden Gewebe Aschoff'sche Knötchen.	—	Hämorrhag. rheumat. Pericarditis mit atyp. Organisation von Thrombenmassen.
19	Rizzi 1935	Lang unregelmäßige zylindrische Zyste m. verschied. Vorsprüngen 17 cm lg. 6 cm breit. Die Wand ist glatt, glänzend u. durchsichtig, in d. Nähe des Stiels von Gefäßen durchzog., die aus d. Pericard kommen.	Bindegewebige Wand m. kubischem Endothel. In der Umgebung d. Stiels pseudoglanduläre Bildungen. An vielen Stellen Granulationsgewebe. Das Endothel ist zum Teil verschwunden und durch sklerotische Bindegewebs- und Fibrinmassen ersetzt. Darin, entzündl. Infiltrate.	Vorn im Cavum d. Pericards gelegen, teils den linken Ventrikel miterfassend. Der Stiel inseriert in der Gegend des Umschlags des Pericardserosa.	Modifizierte Überrest. des Wandendothels nach Pericarditis.

Zysten aus Divertikeln des Pericards.

Lfd. Nr.	Beschreiber und Datum	Makroskopisch	Mikroskopisch	Lage	Genese
20	Coën 1885	Hühnereigroßer, nicht ganz regelmäßig gelappter Tumor, 25 g klare seröse Flüssigkeit enthaltend.	Serosazyste, durch die Lamina fibrosa des parietalen Pericards ausgestülpt.	Auf der rechten Seite d. Herzbeutels, 8 cm von der Spitze und 2 cm von der Basis entfernt gelegen.	Zystisch umgewandeltes Divertikel.
21	Rohn 1903	Faustgroße Zyste mit dünner durchscheinender Wand, angefüllt mit klarer, gelblich wässriger Flüssigkeit.	Dünne Wand, entsprechend der Serosa des parietal. Pericardinnern mit einem Endothel, das reichlich Fettröpfchen im Protoplasma der einzelnen Zellen enthält.	An der Außenfläche der rechten Hälfte des parietalen Pericards knapp über dem Ansatz des Zwerchfells gelegen. Überzogen von Pleura mediastinalis.	Zystisch umgewandeltes Divertikel.

Zusammenfassung.

In der Chirurgischen Universtätsklinik Berlin wurde 1939 eine Zyste entfernt, die am vorderen unteren Rand des linken Lungenunterlappens gelegen und nach dem praepericardialen Fett hin gestielt war.

Da diese Zysten zu den größten Seltenheiten in der Chirurgie gehören, wurde die Literatur auf ähnliche Fälle durchgesehen und dabei festgestellt, daß im ganzen bis jetzt 21 Beobachtungen dieser Art gemacht wurden.

Genetisch wurden mehrere Möglichkeiten festgestellt. So beschreibt Wright eine Zyste, die entstanden war aus einem traumatischen Hämatom. Weiterhin können sie entstehen auf teratoider Grundlage, wie dies die Beobachtung von Joël, Salmond, Nossen und Lenkeit zeigen, oder auch aus lymphatischen Geschwülsten, was geschlossen werden kann aus der Anwesenheit lymphoider Zellhaufen in ihrer Wand und aus der Lagebeziehung zu den Lymphgefäßen des umgebenden Gewebes. So die von Lenkeit, Eliaschewitsch, sowie Dufour und Mourrut beschriebenen Beobachtungen. Es kann sich auch um Pseudozysten handeln, die im Innern des Herzbeutels entstanden sind aus Granulationsgewebe oder Fibrinmassen bei oder nach fibrinöser Pericarditis. Die endothelbedeckten organisierten Fibrinmassen verkleben untereinander, bilden Hohlräume, die im Laufe der Zeit dann zu Zysten werden. 6 Beobachtungen dieser Art wurden mitgeteilt von Orth, Lauche, Matras, Bohrod uud Rizzi. Zwei der aufgezeichneten Zysten haben sich sekundär entwickelt aus Pericarddivertikeln, also Ausstülpungen der Pericardserosa, wobei die Zugangsöffnung zum Herzbeutel verklebt, bzw. obliteriert ist. Dies berichten Coën und Rohn. Des weiteren gibt es echte congenitale Missbildungen infolge Fältelung bzw. Wucherung irgendeiner Schicht des

Pericards. Dies wurde bis jetzt viermal mitgeteilt von Duvernoy, Ferraro, Corsini und Rizzi.

Der Operationsbefund und das histologische Bild unserer zu Anfang beschriebenen Zyste deuten mit Sicherheit darauf hin, dass wir es auch hier mit einem dieser seltenen Fälle von echter congenitaler Missbildung zu tun haben, wobei die Zyste entstanden ist aus einer Wucherung oder Faltenbildung des serösen Pleuraüberzuges des parietalen Herzbeutelblattes.

Literaturverzeichnis.

Bohrod; Milton G.: Cysts, rheumatic pericarditis with polypoid Formations. Arch. of Path. 1930, 10. n. l.

Coën: Ernie e diverticoli del pericardio. Boll. Sc. Med. Bologna. Anno LVI serie 6, vol. 15. (zit. bei Rohn)

Corsini E.: Cisti del pericardio, Ateneo medico parmense, 1890, anno 4. fasc. 2, p. 142.

Cruveilhier: Traité d'Anatomie général, I. 1849, p. 595.

Duvernoy: Bull. Fac. Méd. Paris. Traité clinique des maladies du coeur. Paris 1835, t. II, p. 326.

Dufour et Mourrut: Zyste im oberen Abschnitt des Herzbeutels bei einer 86-jährigen Frau. Bull. et Mem. Soc. méd. de l'hôp. de Paris. 53, 1482, 30 déc. 1929.

Eliaschewitsch: Ein Fall von Pericardzyste. Virch. Arch. 1928, Bd. 270, S. 868.

Ferraro P.: Sopra alcune anomalie congenite del cuore. Morgagni 1884. V. 26 f. 1-2. p. 49-88.

Joël: Ein Teratom auf der Arteria pulmonalis innerhalb des Herzbeutels. Virch. Arch. 1890, Bd. 122, S. 381.

Lauche A.: Zystenbildung auf der Oberfläche des Herzens nach Pericarditis. Zentralbl. der Allg. Path. 1919, Bd. 30, Nr. 13, S. 321.

Lenkeit W.: Zysten des Epi- und Pericards, Zbl. der Allg. Path. 1928, Bd. 44, c. 97.

Matras: Zwei Fälle von Zystenbildung am Herzbeutel. Wiener klin. Wschr. 1926, Nr. 39, S. 1124.

Nossen:	Tod unter dem Bild der Lungenembolie durch Zyste im Pericard. D. Med. Wschr. 1925, Bd. 51, H. 28, S. 1150.
Perlstein Y.:	Sarcoma of the Heart. Am. Journ. M. Sc. 156, 214, 1918.
Rizzi J.:	Cisti e diverticoli del Pericardio. Cuore e circolazione 19. 539-570. Sept. 1935.
Rohn A.:	Über Divertikel- und Zystenbildung am Pericard. Prag. Med. Wschr 1903, Nr. 36, 28. Jg. S. 461 ff.
Salmond R. W. A.:	Artificial pneumopericardium. Arch. of radiol. and electrogr. 1923, XXVII, Nr. 275, S. 20-23.
Schinz-Baensch-Friedl:	Lehrbuch der Röntgendiagnostik, Bd. II, Innere Organe.
Time A. R.:	Cavernous hæmangioma of the Pericard. Cleveland, M. J. 14, : 453, 1915.
Wright, Dickson A.:	Calcified cyst of pericardium. The Brit. Journ. of Surg. 23, Nr. 91 1936.

Am Schlusse meiner Arbeit möchte ich Herrn Professor Dr. Krauss für die freundliche Überlassung des Themas und die Ratschläge bei der Durchführung danken.

Ehrenwörtliche Versicherung.

Ich versichere hiermit ehrenwörtlich, daß ich vorliegende Arbeit selbständig und ohne fremde Hilfe angefertigt, auch keine anderen Quellen und Hilfsmittel als die darin angeführte Literatur benutzt habe.

Berlin im Oktober 1940.

Lebenslauf.

Geboren am 3. 2. 1915 als Sohn des Kaufmanns Heinrich Wagner zu Saarbrücken besuchte ich die Volksschule zu Saarbrücken-Malstatt und das dortige Reformrealgymnasium, wo ich 1934 die Reifeprüfung bestand. Die vorklinischen Semester verbrachte ich an der Universität Jena, woselbst ich 1936 die ärztliche Vorprüfung ablegte. Die klinischen Semester belegte ich an der Universität München und Berlin. Im Jahre 1936 trat ich bei der militärärztlichen Akademie als Sanitäts-Offizieranwärter in das Heer ein. Im September 1939 wurde mir infolge des Krieges die Approbation alz Arzt zuerkannt. Außer der Medizin studierte ich noch Sport und legte 1936 in Neustrelitz das Sportlehrerexamen ab. Von September bis Dezember 1939 war ich als Ausbilder bei der Sanitätsersatzabteilung 7 in München, von wo ich im Dezember 1939 zum Feldheer kam. Den Feldzug in Frankreich machte ich bei der San. Komp. 1/188 und der Nachrichtenabteilung 188 von Anfang bis Ende mit. Zur Zeit bin ich an das Reservelazarett I in Würzburg kommandiert.

Berlin im Oktober 1940.